Caso clínico. Dermatología

Defecto cutáneo en el cuero cabelludo de un recién nacido. ¿Aplasia cutis congénita o alopecia cicatricial traumática? A propósito de dos casos

Tamara Farfán Orte[a], Irati Bizkarra Azurmendi[a], Soiartze Ortuzar Yandiola[a], Ignacio Valverde Benítez[a], Elena Maluenda Díaz[b], María Lozano Ayala[c]

[a]CS de Begoña. Bilbao. Vizcaya. España • [b]CS de Rincón de Soto. La Rioja. España • [c]CS de Oyon. Álava. España.

Publicado en Internet:
31-marzo-2023

Tamara Farfán Orte:
tamarafarfanorte@gmail.com

INTRODUCCIÓN

La aplasia cutis congénita (ACC) es una rara alteración (3/10.000 RN) caracterizada por la ausencia congénita de epidermis, dermis y, en ocasiones, de los tejidos subyacentes En el 80-90% de los casos se presenta como una lesión oval o circular, sin pelo, bien delimitada, de 1-2 cm, en el vértex. Se presenta de forma aislada o asociada a otras malformaciones congénitas o síndromes genéticos. No hay una teoría etiopatogénica clara (distintas teorías: presencia de bandas y adherencias amnióticas, mecanismo vascular, teratógenos, defecto del cierre del tubo neural, infecciones intraútero...). Cuando afecta exclusivamente al cuero cabelludo existe hasta un 40% de antecedentes familiares (AF), sugiriendo patrón de herencia autosómico dominante con expresión variable. El diagnóstico es clínico y precisa realizar una detallada anamnesis, haciendo hincapié en la historia obstétrica (HO) y AF, y una minuciosa exploración física (EF), dejando la realización de pruebas complementarias para casos más severos. El tratamiento va desde conservador hasta intervención quirúrgica, en función de la profundidad y extensión de las lesiones, y es controvertido, ya que no hay gran experiencia con los resultados.

RESUMEN DEL CASO 1

Lactante ingresada al nacimiento por neumotórax. Se colocaron electrodos en cuero cabelludo para monitorización electroencefalográfica. En primera revisión rutinaria de salud se objetiva placa atrófica blanquecina redondeada de <1 cm en región parieto-temporal derecha, sin folículos pilosos (Fig. 1).

Figura 1. Placa atrófica blanquecina redondeada de <1 cm en región parieto-temporal derecha, sin folículos pilosos

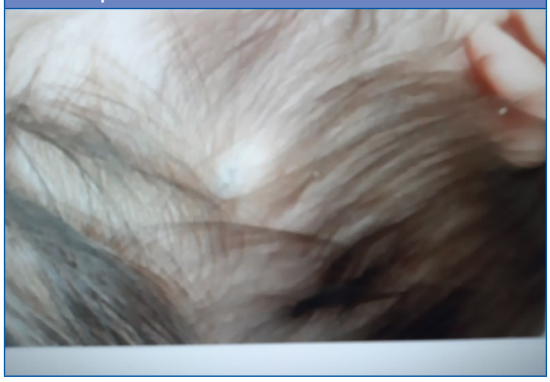

A los 2 meses de vida es valorada en Dermatología, a la tricoscopia parece apreciarse leve signo del collarín. Realizan ecografía de la lesión cutánea y cerebral sin hallazgos, se plantean como diagnósticos ACC y alopecias cicatriciales primarias (ACP). A los 6 meses, presenta repoblación de folículos pilosos, por lo que es dada de alta.

RESUMEN DEL CASO 2

Neonato de 7 días de vida con placa atrófica blanquecina redondeada de 1 cm de diámetro en vértex, algo deprimida, de consistencia blanda y coloración rosácea, sin folículos pilosos. Valorada en Dermatología con ecografía de la lesión y cerebral normal, dada de alta con el diagnóstico de posible ACC (Figs. 2, 3 y 4).

Cómo citar este artículo: Farfán Orte T, Bizkarra Azurmendi I, Ortuzar Yandiola S, Valverde Benítez I, Maluenda Díaz E, Lozano Ayala M. Defecto cutáneo en el cuero cabelludo de un recién nacido. ¿Aplasia cutis congénita o alopecia cicatricial traumática? A propósito de dos casos. Rev Pediatr Aten Primaria Supl. 2023;(32):e37-e38.

Figura 2. Aplasia cutis congénita

Figura 3. Aplasia cutis congénita

Figura 4. Aplasia cutis congénita

CONCLUSIONES

Ante defectos cutáneos con ausencia de folículos pilosos en el cuero cabelludo de un RN, debemos plantearnos como principal diagnóstico una alopecia localizada congénita, cicatricial o no (ACC, ACP y alopecia triangular temporal entre otros). Por ello, debemos prestar especial atención a la HO y los AF y tener en cuenta que la ACC es una característica común de un grupo muy heterogéneo de alteraciones mucho más severas que la meramente cutánea.

CONFLICTO DE INTERESES

Los autores declaran no presentar conflictos de intereses en relación con la preparación y publicación de este artículo.

ABREVIATURAS

ACC: aplasia cutis congénita • **ACP:** alopecias cicatriciales primarias • **AF:** antecedentes familiares • **EF:** exploración física • **HO:** historia obstétrica